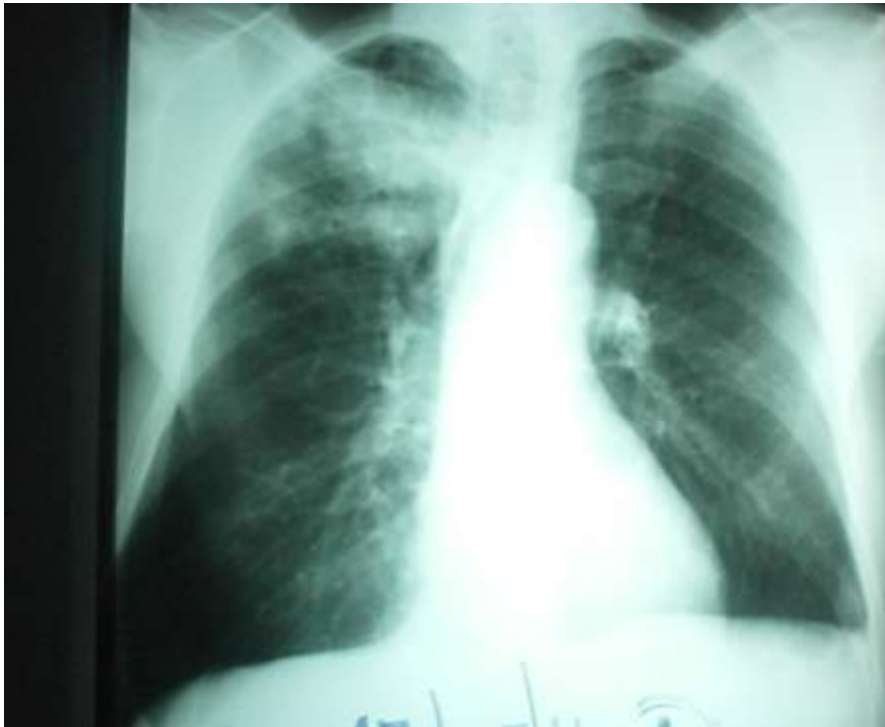
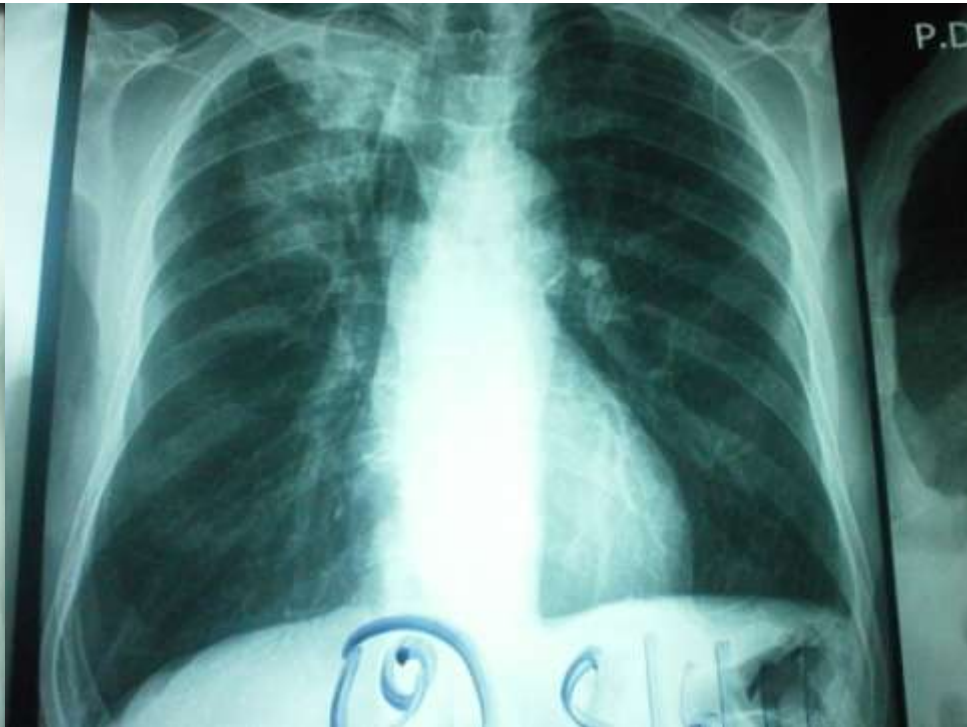
Mr Ahmed T..68 ans m'a consultée le 8/06/11 pour  
« pneumopathie trainante LSD »



**RX du 6/05/11**



**RX du 6/6/11**

## HDLM:

Depuis 45 jours Bronchorrhée; fébricule; perte de poids ;dyspnée d'effort... traitée par quinolone pour foyer LSD(RX du 6/5/11)...amélioration partielle

- **ANTECEDANTS:**

- Tabac 40 PA .Pas d' alcool. Travaille comme chauffeur.
- Orchite gauche il ya 6mois.

- **Examen physique** :T° 37;pas d'adenopathies.sat 97%.TA 15/8

- Mauvais état dentaires

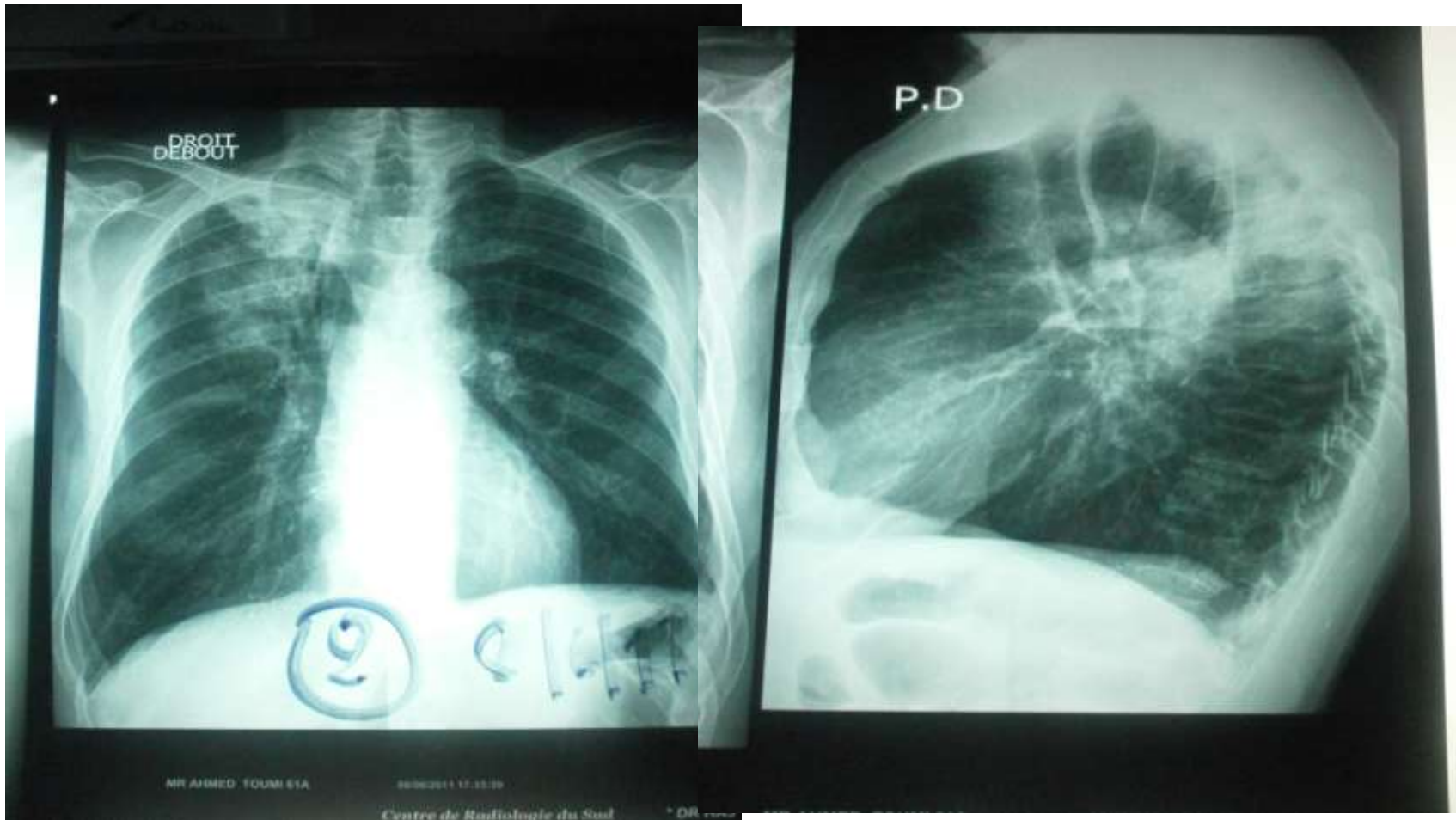
- **BIOLOGIE**:VS 65/100. GB 22 ,9 000. Plaquettes =709 000.CRP=40

- **CRACHAT**: Absence de BAAR.

- **FIBROSCOPIE BRONCHIQUE**: Aspect inflammatoire

- **ASPIRATION BRONCHIQUE**: Absence de cellules neo; de BAAR; de Myobacteriose

# RADIO du 8/6/11



# ACHALASIE /Pneumopathie d'inhalation

